

## 健常者の下肢アライメント

### *Normal Lower Extremity Alignment*

長崎 浩爾\* 古賀 良生\*\* 寺島 和浩\*\*\* 原 利昭\*\*\*\* 大森 豪\*\*\*\*\*

#### Abstract

This study is performed to evaluate lower extremity alignment by a three-dimensional method using computed radiography, and the biomechanical characteristics of normal knee is also discussed. In a diagnosis of the lower extremity, an X-ray image of the anteroposterior view of the whole lower extremity is ordinarily used. However, this view is unfeasible for detecting rotational or torsional parameters for lower extremity alignment and in addition, measurement values are influenced by the posture of the lower extremity. In diagnosing and probing the biomechanical characteristics of normal knee, it is necessary to evaluate and analyze the lower extremity in a three-dimensional system not affected by the posture of the lower extremity. In addition, it is important to detect the rotational parameters in a standing position. A three-dimensional lower extremity alignment analysis system using anteroposterior and 60-degree oblique computed radiography images in a standing position was developed, and the established anatomical coordinate systems and clinical assessment parameters were defined for comparison of individual data.

Assessments were made of the lower extremity alignment of sixty-seven volunteers in the adult group including thirty-four males and thirty-three females.

The following characteristics were quantitatively demonstrated in the normal group; the femur and tibia showed anterior shaft bowing, mainly. The femoro-tibial angle was from 175 to 178 degrees, and the knee flexion angle was from 5 to 7 degrees. The medial knee joint-space inclination was narrower 1 degree than lateral one. The mechanical axis passed through the medial-anterior of the tibial plateau. The femoral anteversion angle was from 24 to 31 degrees, the knee rotation angle was from 14 to 19

\*NAGASAKI, Koji [新潟国際情報大学]

\*\*KOGA, Yoshio [新潟こばり病院 整形外科]

\*\*\*TERAJIMA, Kazuhiro [新潟大学 工学部]

\*\*\*\*HARA, Toshiaki [新潟大学 工学部]

\*\*\*\*\*OMORI, Go [新潟大学 整形外科]

degrees of external rotation, and the tibial torsion angle was 7 degrees of external rotation.

In the present study, the biomechanical characteristics of a normal knee was demonstrated in three dimensions.

## 緒言

変形性膝関節症 (knee osteoarthritis: 膝OA) をはじめ膝蓋骨脱臼や各種膝関節スポーツ障害等の下肢の障害は、男性と比較して女性に多く発症し、その発症要因には下肢アライメントすなわち大腿骨と脛骨の位置の関係や骨形状の異常が関与している。

下肢アライメントの評価方法は、膝関節を中心としたX線前後像による2次元的な評価方法が一般的で、大腿骨と脛骨の骨軸中心線のなす膝外側角 (Femoro-tibial angle: FTA) 等が代表的な評価パラメータである。しかし、大腿骨前捻角、骨幹部の弯曲や捻れ、膝関節面での回旋等を含めた3次元的な要因も病態を検討するにあたっては無視できない。この3次元的な評価方法にはcomputed tomography (CT) を用いる試みがなされているが、測定時間や費用の面に加えて立位での撮影が困難であるため、広い臨床応用には適当でない。

我々はX線情報をデジタル化したFuji computed radiography system (FCR、富士写真フィルム株式会社) による2方向X線撮影法と特殊カセット台及び骨に解剖学的座標系を設定する方法を組み合わせた下肢アライメント3次元解析システムを開発検討してきた<sup>1)~3)</sup>。そして下肢アライメントの評価パラメータを規定し、膝OA患者と健常者に開発したシステムを適用して膝OAの発症要因を検討してきた<sup>4)</sup>。しかし、健常者の一般的な下肢アライメントについては未検討であったため、本研究では健常者の一般的な下肢アライメント、さらに女性に下肢の障害が多いことからその性差を検討した。

## 対象及び方法

### 1. 対象

対象は20~50歳代の男性34名 (20歳代10名、30歳代10名、40歳代9名、50歳代5名、平均年齢 $35.9 \pm 12.7$ )、女性33名 (20歳代9名、30歳代7名、40歳代9名、50歳代8名、平均年齢 $38.2 \pm 12.0$ ) 計67名であった。

## 2. X線撮影方法

X線撮影は被験者立位で長尺フィルム用の120度の開き角を有する2面から成る特殊カセット台を用い、各面にX線管球を正対させて連続的に行う(図1)。特殊カセット台の表面とその表面に設置した高さ50mmのフレームには、2枚のフィルム面から構成される3次元空間を規定するためにマーカーとして鋼球を配置した(図2)。




図1 Measurement setup.




図2 Long cassette holder with frame markers.

### 3. 解剖学的参照点のデジタイズと解剖学的座標系の規定方法

撮影で得られたcomputed radiography画像はパーソナルコンピュータに転送してディスプレイに表示される。2枚のフィルム面から構成される3次元空間は、画像内に表示された鋼球マーカーのデジタイズによって規定される。解剖学的座標系の設定及び各評価パラメータの算出に必要な解剖学的参照点は大腿骨では骨頭及び内外側後顆を球と仮定して求められる中心点と骨幹部中央点10点とした。脛骨及び腓骨については脛骨近位関節面内外側縁、脛骨遠位関節面内外側頂点、腓骨最遠近位端頂点及び脛骨骨幹部中央点10点とした。これら参照点のデジタイズは正面と60度斜角の画像それぞれで行うが、その際、大腿骨頭と内外側後顆中心点は任意の3点の指示による円近似でその中心を求めた(図3a、3b)。骨幹部については形状を加味し、大腿骨では骨頭中心と内外側後顆中心を結ぶ線分の中点を結んだ線分(f)の遠近位それぞれ10%を除き、その線分に直交する10本の直線で骨幹部を分割してそれら直線と骨皮質外縁の交点をデジタイズし、骨幹部中央点を求めた。脛骨も同様に行うが、近位関節面中央点と遠位関節面中央点を結んだ線分(t)の近位20%、遠位15%を除いた部分を対象とした(図4a、4b)。

大腿骨座標系における原点は内外側後顆中心を結んだ直線Aの中点とし、X軸はその線上に規定する。Y軸は原点と骨頭中心を結んだ直線BとX軸とした直線Aの外積から規定し、Z軸はX軸とY軸の外積より求める。脛骨座標系原点は、脛骨近位関節面内外側縁を結ぶ直線Cの中点とし、Z軸を原点と脛骨遠位関節面中央点を結ぶ直線D上

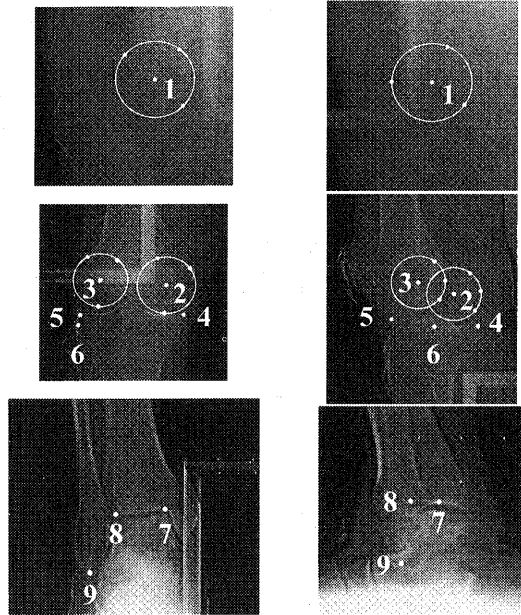


図3a: AP view.

図3b: 60 degrees oblique view.

図3 Bony landmarks.

(1): Center of femoral head. (2, 3): Center of medial and lateral posterior femoral condyles. Center of these landmarks are drawn by an approximation to a circle. (4, 5): Medial and lateral margins of the tibial plateau. (6): Top of the proximal the fibula head. (7, 8): Top of the distal medial and lateral tibial joint concavity. (9): Top of the distal fibula.

に規定する(図5a、5b)。X軸は後顆接線の方  
向に規定するが、これはCTを用いた検討で  
Z軸を規定した直線Dの中点から腓骨最遠近  
位端を結んだ直線Eへの直線F(x)の方向が  
後顆接線方向(y)と高い相関( $y = -0.748x + 10.434$ ,  $r = -0.984$ ,  $p < 0.001$ )を有することか  
ら求める<sup>2)</sup>(図5c)。Y軸はX軸とZ軸の外積  
より求める。

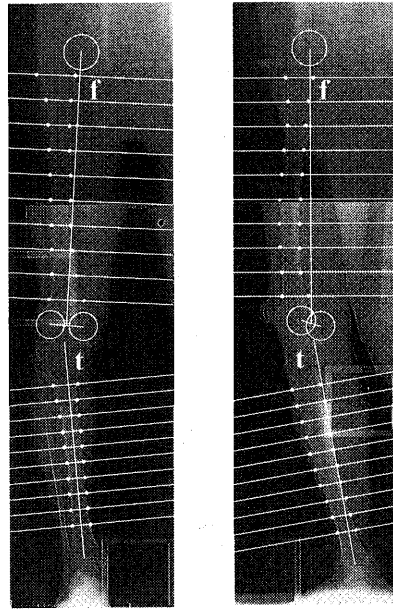


図4a: AP view.

図4b: 60 degrees oblique view.

図4 Detection of the shaft axis.




図5a: AP view.

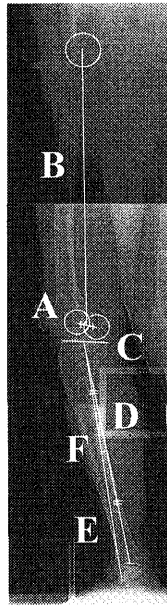


図5b: 60 degrees oblique view.

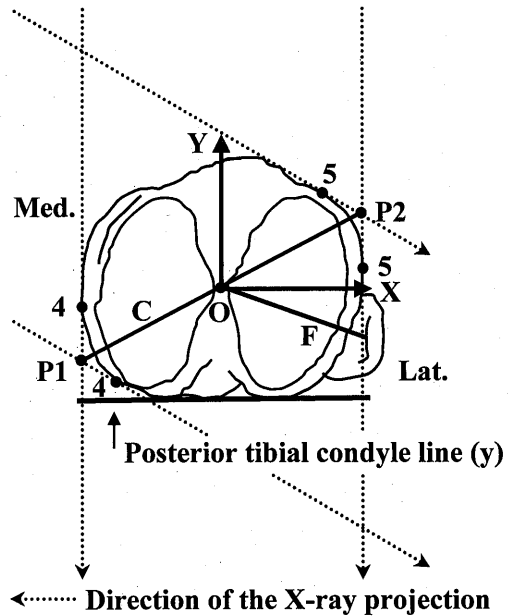


図5c: Tibial plateau.

図5 Anatomical coordinate systems.

#### 4. 評価パラメータ

##### a. 大腿骨湾曲度と最大湾曲位置

大腿骨湾曲度は、骨幹部中央点10点を補間して結んだ曲線 (FA) を骨軸線とし、その最遠近位点を結んだ直線 (FB) に対する最大変位量 (FC/FB) で表し、その位置を最大湾曲位置とした。また大腿骨座標系YZ、XZ平面上にこれらの線を投影した際の変位をそれぞれ前湾度、外湾度として評価した(図6)。最大湾曲位置は膝関節を中心として検討するために骨軸線の最遠近位点を結んだ直線の長さに対して大腿骨では最遠位点からの率で表し、脛骨では最近位点からの率で表した。

##### b. 脛骨湾曲度と最大湾曲位置

脛骨湾曲度は大腿骨のそれと同様に求め、前弯、外湾度については下肢全体で評価するために大腿骨座標に投影して評価した。

##### c. 大腿脛骨角 (Femoro-tibial angle: FTA)

FTAは大腿骨と脛骨の骨幹部中央点10点を補間して求められる骨軸線に最小二乗法を適用して直線化し、大腿骨座標系XZ平面へ投影してそれらのなす外側の角とした。利用する骨軸線は大腿骨では遠位から、脛骨は近位から40、60、80%の3種類とした。

##### d. 膝関節伸展角

膝関節伸展角はFTAを求める場合と同様に大腿骨と脛骨の骨軸線を直線化し、大腿骨座標系YZ平面に投影してそれらのなす後方の角とした。+は伸展、-は屈曲を表す。

##### e. 下肢荷重線通過点

下肢荷重線通過点は、大腿骨頭中心点と脛骨遠位関節面中央点を結ぶ下肢荷重線の脛骨近位関節面上における脛骨座標系原点からの位置で表した。脛骨近位関節面は2枚のX線像から得られる4点を基に規定した<sup>2)</sup>。基準の軸は原点を通り脛骨座標系X軸と平行な直線を内外側軸とし、それと直交する直線を前後軸とした。関節面の内外側の大きさについては脛骨関節面内外側縁から定め、前後についてはCTを用いた検討で脛骨関節面の内外側(x)と前後(y)の幅に高い相関があることから回帰式 ( $y=0.728x-0.518$ ,  $r=0.987$ ,  $p<0.001$ ) を用いて推定した。なお、これらの軸は原点から関節縁までをそれぞれ100%とし、荷重線通過点の位置を内外側

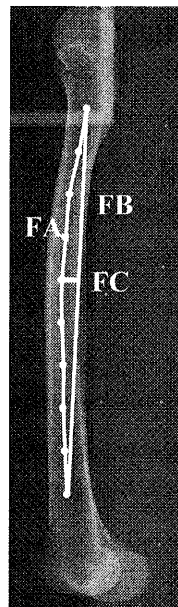


図6 Shaft bowing.

と前後の2方向で表した(図7)。

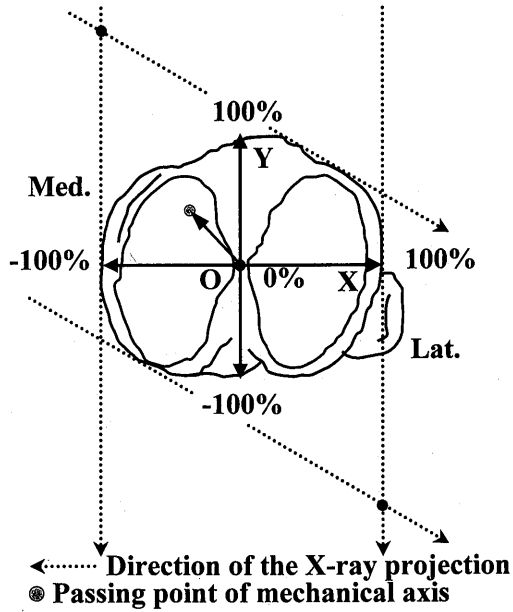


図7 Passing point of mechanical axis.

f. 関節裂隙角

関節裂隙角は大腿骨座標系X軸と脛骨関節面の法線を大腿骨座標系XZ平面に投影し、それらのなす角として表した。なお、この角が+の場合は内側、-の場合は外側開きを示す(図8)。

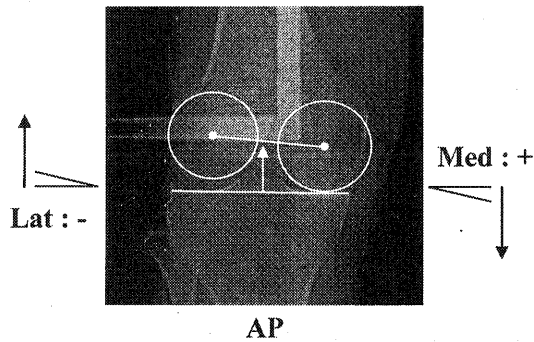


図8 Knee joint-space inclination.

g. 大腿骨前捻角

大腿骨前捻角は、骨頭中心と大腿骨軸を結ぶ線を大腿骨座標系XY平面に投影して大腿骨座標系X軸とのなす角と規定した(図9)。

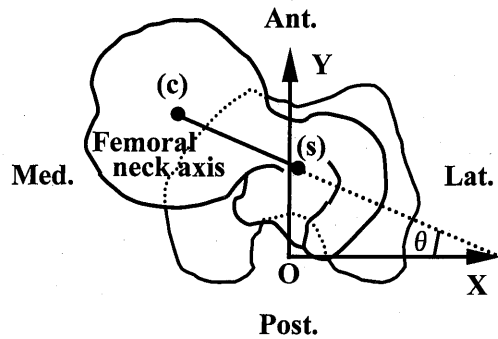


図9 Femoral anteversion angle.

h. 膝関節回旋角

膝関節回旋角は、大腿骨、脛骨座標系X軸が大腿骨座標系XY平面上でなす角とし、回旋方向は+の場合は大腿骨に対して脛骨が外旋位、-の場合は内旋位と規定した(図10)。

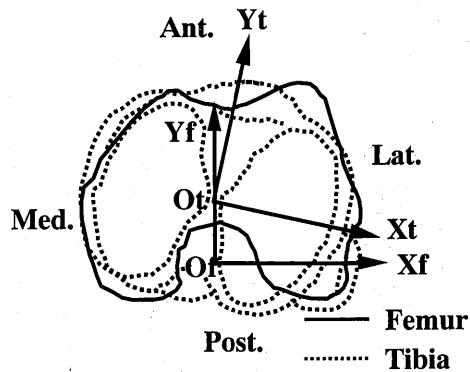


図10 Knee rotation angle.



i. 脛骨捻れ角

脛骨捻れ角は脛骨座標系X軸と脛骨遠位関節面内外側頂点を結ぶ線が脛骨座標系XY平面でなす角とし、回旋の方向は+の場合は遠位関節面の基準線が脛骨座標系X軸すなわち後顆接線に対して外旋位、-の場合は内旋位を表す(図11)。

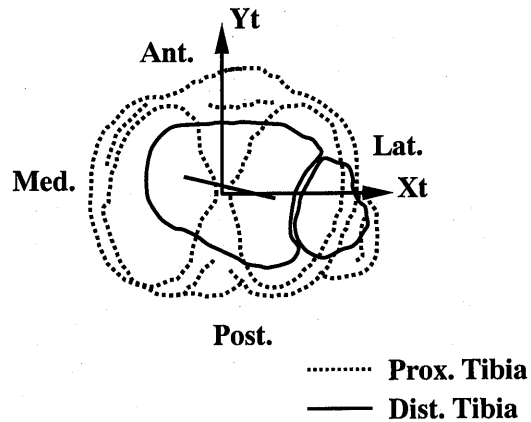


図11 Tibial torsion angle.

以上の評価パラメータから健常者の一般的な下肢アライメントを検討するとUnpaired t-testによって性差について検討した。

## 結果

### 性別による比較

	Male (n=34)	Female (n=33)	Unpaired t-test p value
Femur			
Bowing rate (%)	3.06±0.64	3.64±0.82	p<0.01
Anterior bowing rate (%)	2.97±0.64	3.53±0.75	p<0.01
Lateral bowing rate (%)	-0.08±0.97	0.49±1.08	p<0.05
Maximum bowing point (%)	47.78±7.33	45.40±7.49	ns
Tibia			
Bowing rate (%)	1.85±0.73	1.81±0.61	ns
Anterior bowing rate (%)	1.78±0.74	1.64±0.75	ns
Lateral bowing rate (%)	-0.13±0.48	-0.28±0.58	ns
Maximum bowing point (%)	52.92±6.88	53.30±10.31	ns
FTA (shaft length) 80% (deg.)	177.03±2.69	175.46±2.42	p<0.05
60% (deg.)	177.83±2.74	176.08±2.50	p<0.01
40% (deg.)	177.84±2.85	176.16±2.66	p<0.05
Knee joint-extension angle (deg.)	-6.84±4.83	-4.49±3.65	p<0.05
Passing point of mechanical axis			
Medial-lateral (%)	-24.09±20.36	-19.33±25.34	ns
Anterior-posterior (%)	25.22±54.85	57.03±44.91	p<0.05
Knee joint-space inclination (deg.)	-0.99±2.64	-0.99±2.94	ns
Femoral anteversion angle (deg.)	23.72±11.27	31.37±14.03	p<0.05
Knee rotation angle (deg.)	14.35±9.48	19.27±6.41	p<0.05
Tibial torsion angle (deg.)	7.81±9.20	7.83±7.90	ns

表1 Lower extremity alignment data: comparison between normal male subjects and normal female subjects.

#### a. 大腿骨彎曲度と最大彎曲位置

大腿骨彎曲度、前彎度はともに女性が男性よりも大きく、性差が認められた。外彎度は男性が僅かな内彎、女性が外彎を有しており、性差が認められた。最大彎曲位置は骨幹中央よりやや遠位に位置していた(表1、図12)。

#### b. 脛骨彎曲度と最大彎曲位置

脛骨の彎曲は男性女性ともに前彎が主体であり、その最大彎曲位置はほぼ骨幹中央に位置していた。これらのパラメータに性差は認められなかった(表1、図13)。

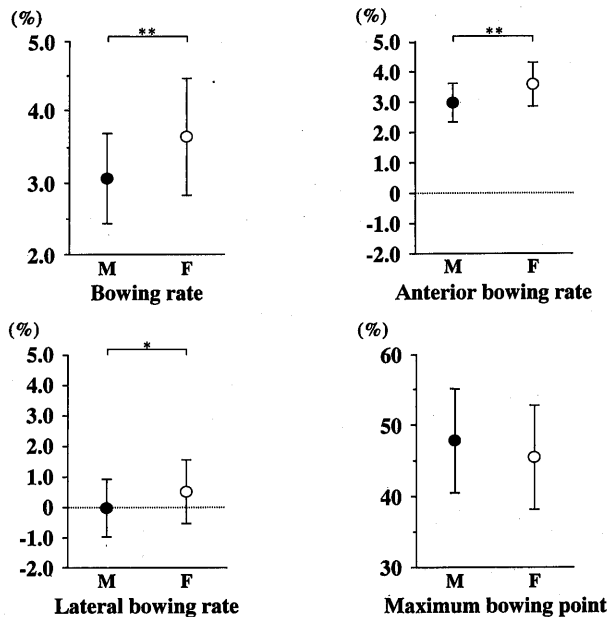


図12 Comparison of femoral shaft bowing between normal male subjects and normal female subjects.  
 M: normal male subjects (n = 34), F: normal female subjects (n = 33). \*p<0.05, \*\*p<0.01.

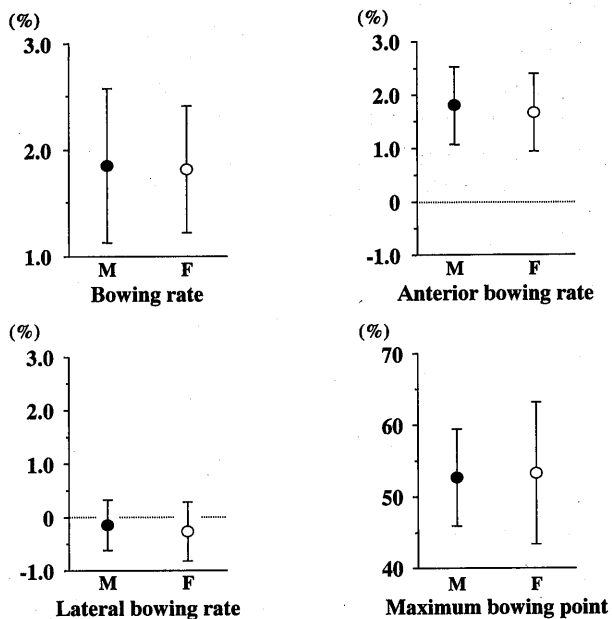


図13 Comparison of tibial shaft bowing between normal male subjects and normal female subjects.  
 M: normal male subjects (n = 34), F: normal female subjects (n = 33).

c. 大腿脛骨角 (Femoro-tibial angle: FTA)

男性女性ともに外反を示した。男性と比較して女性の外反傾向は強く、性差が認められた(表1、図14)。

d. 膝関節伸展角

女性の方が脚の伸展角が大きく、性差が認められた(表1、図14)。

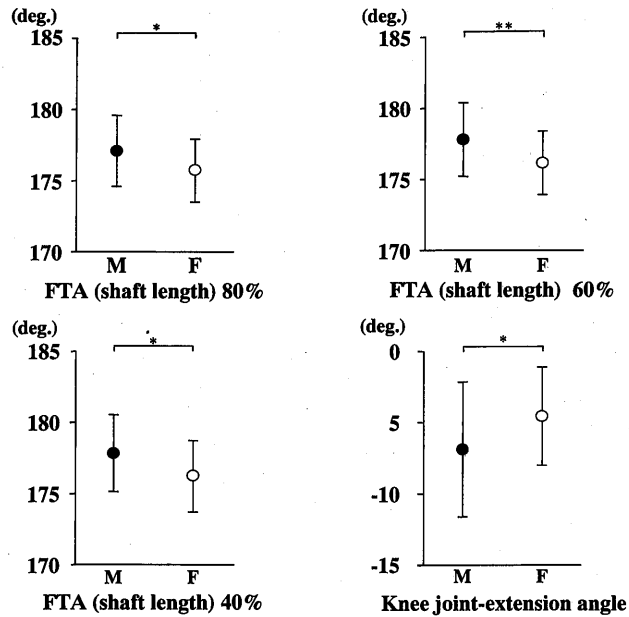


図14 Comparison of femoro-tibial angle (FTA), knee joint-extension angle between normal male subjects and normal female subjects. M: normal male subjects (n = 34), F: normal female subjects (n = 33). \*p<0.05, \*\*p<0.01.

e. 下肢荷重線通過点

下肢荷重線は男性女性ともに脛骨近位関節面の内側前方を通過していた。女性の場合、その荷重線は男性と比較して前方を通過する傾向があり、性差が認められた(表1、図15)。

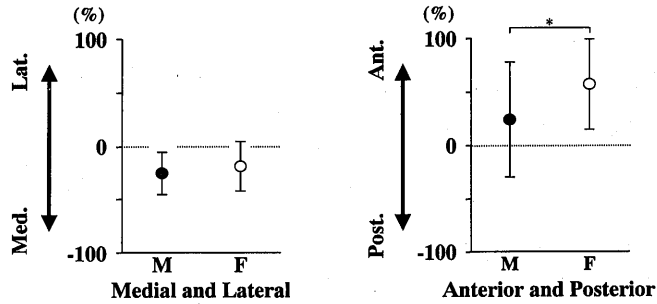


図15 Comparison of passing point of mechanical axis on tibial plateau between normal male subjects and normal female subjects.

M: normal male subjects (n = 34), F: normal female subjects (n = 33). \*p<0.05.

f. 関節裂隙角

男性女性ともに僅かに外開きであった。性差は認められなかった(表1、図16(a))。

g. 大腿骨前捻角

女性が大きく、性差が認められた(表1、図16(b))。

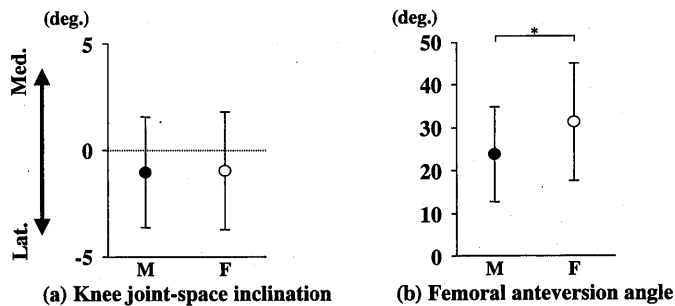


図16 Comparison of knee joint-space inclination, femoral anteversion angle between normal male subjects and normal female subjects.

M: normal male subjects (n = 34), F: normal female subjects (n = 33). \*p<0.05.

(a) Knee joint-space inclination

(b) Femoral anteversion angle

#### h. 膝関節回旋角

男性女性ともに外旋位を示し、女性が有意に外旋位であった(表1、図17(a))。

#### i. 脛骨捻れ角

男性女性ともに外旋位であった。性差は認められなかった(表1、図17(b))。

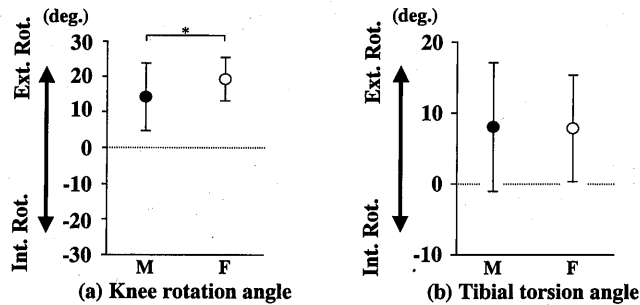


図17 Comparison of knee rotation angle, tibial torsion angle between normal male subjects and normal female subjects.

M: normal male subjects (n = 34), F: normal female subjects (n = 33). \*p<0.05.

(a) Knee rotation angle

(b) Tibial torsion angle

## 考察

解剖学的な肉眼観察から始まった下肢アライメントの評価方法には、画像診断法の発展に伴ってX線<sup>5)~14)</sup>、CT<sup>15)~22)</sup>、magnetic resonance imaging (MRI)それに非侵襲性の利点から超音波<sup>23)、24)</sup>等と様々な手法が応用されてきた。臨床的にはX線を用いる前後像の2次元的評価法が一般的であるが、この解析方法では回旋等の3次元的変化を評価することはできない。またX線撮影時の肢位は足第2指をX線照射点と平行にするか、あるいは膝蓋骨を正面に合わせる等の条件が必要とされ、肢位の違いが測定値に差異を生じさせる難点を有しており、高度変形を有する下肢の測定は極めて困難である。膝OAをはじめ膝関節障害や人工膝関節置換術におけるコンポーネントの至適位置の検討等には3次元的評価が可能で撮影時の肢位による解析への影響が少ないシステムが必要である。本解析システムにおける精度と肢位の違いによる測定値のばらつきについては標本骨を用いた検証を既に行っており<sup>1)</sup>、その結果を踏まえて健常者の一般的なアライメント、膝OA、膝蓋骨脱臼、小児の膝痛、各種膝関節スポーツ障害等の病的状態にある患者の下肢アライメントを3次元的に評価することは十分可能と思われる。

本研究の結果から健常者の一般的な下肢アライメントは、以下のように推定される。大腿

骨は前弯が主体で骨幹部の長さに対して約3%、脛骨も同様に骨幹部の長さに対して約1%の前弯が認められ、それぞれの最大弯曲位置は骨幹部の中央より僅かに膝関節に近い位置にある。FTAは約175～178度、膝関節は約5～7度の屈曲を示す傾向にある。そして関節裂隙角は約1度外開きで、下肢荷重線は脛骨近位関節面の内側前方を通過する。また大腿骨前捻角は約24～31度、膝関節の回旋は約14～19度外旋位、脛骨捻れ角も約7度外旋位にある。

下肢アライメントの先行研究としては、膝OAによる下肢アライメントの変化を健常者と比較して検討したものが多く、本研究で適応した方法は3次元的な方法であるため、測定結果をX線前後像による2次元的な評価方法の結果と単純に比較することは不適切である。しかし代表的な評価パラメータであるFTAについて、浜田<sup>4)</sup>は前後のX線画像から健常男性176～178度、女性175～176度としている。本研究の結果は健常男性177.03±2.69度、女性175.46±2.42度ではほぼ同様の値であった。また、大腿骨の弯曲<sup>5)、10)</sup>、脛骨の弯曲<sup>10)</sup>、内側関節裂隙角<sup>6)、8)、10)、13)</sup>、及び下肢荷重線通過点<sup>5)、6)</sup>についても、膝OA患者の対照である健常者の結果は同様の傾向が認められた。回旋の評価は従来からCTを用いて行うのが最も有利とされているが、本解析システムでは前捻角の評価でCTを用いた場合と同様の結果が得られることを示しており<sup>3)</sup>、回旋の評価も可能である。CTを用いた膝関節回旋角と脛骨捻れ角の解析では共にその測定値の範囲は大きく、回旋の方向は内旋と外旋を含んでいるが、平均的に膝関節回旋角は外旋<sup>18)、20)、25)</sup>、脛骨捻れ角も外旋<sup>16)、18)、20)、21)、25)</sup>を示すと報告されている。本研究でも膝関節回旋角と脛骨捻れ角の測定値の範囲は大きく内旋と外旋を含んでいたが、平均的に外旋で先行研究と同様の結果であった。しかし、回旋角を算出する際の基準である脛骨座標系X軸の方向をCTによる標本骨を用いた検討結果から推定しているため、実際の脛骨後顆接線の方向と異なっている影響も考慮すべきであり、回旋の評価にはさらにCTを用いて検証を行う必要があると思われる。

また各パラメータにおける性差は、大腿骨弯曲度、FTA、下肢荷重線通過点の前後方向、大腿骨前捻角、膝関節回旋角に認められた。この性差は骨盤の発達の差異とそれに伴う筋の働く方向の違いや関節柔軟性等が関与しているものと思われる。女性に下肢障害が多発することを検討するには、この下肢アライメントの性差と膝関節運動や筋力等を考慮してさらに検討する必要があると思われる。

## 結言

本研究では、開発した3次元下肢アライメント解析システムを利用して健常者の一般的な下肢アライメントとその性差を検討した。

健常者の一般的な下肢アライメントとして、大腿骨は前弯が主体で骨幹部の長さに対して約3%、脛骨も同様に骨幹部の長さに対して約1%の前弯が認められ、それぞれの最大弯曲位置は骨幹部の中央より僅かに膝関節に近い位置にあった。FTAは約175~178度、膝関節は約5~7度の屈曲を示す傾向にあった。そして関節裂隙角は約1度外開きで、下肢荷重線は脛骨近位関節面の内側前方を通過した。また大腿骨前捻角は約24~31度、膝関節の回旋は約14~19度外旋位、脛骨捻れ角も約7度外旋位にあった。

下肢アライメントにおける性差は、大腿骨弯曲度、FTA、下肢荷重線通過点の前後方向、大腿骨前捻角、膝関節回旋角に認められた。

## 文献

- 1) 長崎浩爾、古賀良生、寺島正二郎、寺島和浩、原 利昭：下肢アライメント評価のための解剖学的座標系の設定とその精度の検討。日本臨床バイオメカニクス学会誌、Vol. 18, 353-362, 1997。
- 2) 高木 孝、居藤 誠、長崎浩爾、寺島正二郎、寺島和浩、大森 豪、古賀良生：解剖学的脛骨骨座標系の設定方法 -脛骨関節面の指標について-。日本臨床バイオメカニクス学会誌、Vol. 19, 155-160, 1998。
- 3) 長崎浩爾、高木 孝、古賀良生、寺島和浩、原 利昭：下肢アライメントの3次元評価 -回旋パラメータの検討-。日本臨床バイオメカニクス学会誌、Vol. 19, 183-190, 1998。
- 4) 長崎浩爾、古賀良生、高木 孝、真尾公規、寺島和浩、原 利昭、大森 豪：変形性膝関節症の3次元下肢アライメント解析。日本臨床バイオメカニクス学会誌、Vol. 20, 447-458, 1999。
- 5) 浜田洋志：2方向X線写真による下肢アライメントの研究。順天堂医学、37(3), 436-447, 1991。
- 6) 木浦賀文：下肢アライメントからみた変形性膝関節症に関するX線学的研究。和歌山医学、35(3), 343-365, 1984。
- 7) 千葉勝実：日本人成人の下肢アライメントに関するX線学的検討。福島医学雑誌、39(3),



- 375-398, 1989。
- 8) 佐々木俊二、岡 正孝、河原史郎、穴原克宏、木浦賀文、木下裕文、星野 潤、上好昭孝、嶋 良宗：変形性膝関節症における下肢アライメントについて(第8報)－膝OAの成因に関する研究－。中部整災誌、29(5), 1879-1881, 1986。
  - 9) 徳広 聡、宮津 誠、小野寺信男：高位脛骨骨切り術における至適下肢アライメントについて。北海道整形災害外科雑誌、35(1), 65-71, 1991。
  - 10) 橋村正隆、黒坂昌弘、水野耕作：下肢アライメントのX線評価。関節外科、Vol. 16, No.3, 29-37, 1997。
  - 11) John R. Moreland, Lawrence W. Bassett Gregory J. Hanker : Radiographic analysis of the axial alignment of the lower extremity. J Bone Joint Surg., Vol. 69-A, 745-749, 1987.
  - 12) T. D. V. Cooke, R. A. Scudamore, J T. Bryant, C. Sorbie, D. Siu, B. Fisher : A quantitative approach to radiography of the lower limb. J Bone Joint Surg., Vol. 73-B, No. 5, 715-720, 1991.
  - 13) T. D. V. Cooke, Jian Li, R. Allan Scudamore : Radiographic assessment of bony contributions to knee deformity. Orthopedic Clinics of North America Vol. 25, No. 3, 387-393, 1994.
  - 14) T. D. V. Cooke, David Pichora, David Siu, R. Allan Scudamore, J. Timothy Bryant : Surgical implications of varus deformity of the knee with obliquity of joint surfaces. J Bone Joint Surg., Vol. 71-B, No. 4, 560-565, 1989.
  - 15) Donald G. Eckhoff, William K. Montgomery, Ray F. Kilcoyne, Elizabeth R. Stamm : Femoral morphometry and anterior knee pain. Clin. Orthop., 302, 64-68, 1994.
  - 16) Donald G. Eckhoff, Kevin K. Johnson : Three-dimensional computed tomography reconstruction of tibial torsion. Clin. Orthop., 302, 42-46, 1994.
  - 17) Phillip A. Bauman, Rolando Singson, William G. Hamilton : Femoral neck anteversion in ballerinas. Clin. Orthop., 302, 57-63, 1994.
  - 18) Fumiharu Yamashita, Kisaburo Sakakida : The rotational alignment of the lower limbs in recurrent dislocation of the patella. Arch. Jpn. Chir. 57(3), 215-220, 1988.
  - 19) Stephen B. Murphy, Sheldon R. Simon, Peter K. Kijewski, Robert H. Wilkinson, N. Thorne Griscom : Femoral anteversion. J Bone Joint Surg., Vol. 69-A, No.8, 1169-1176, 1987.
  - 20) Tomonori Yagi, Tetsuo Sasaki : Tibial torsion patients with medial-type osteoarthritic knee. Clin. Orthop., 213, 177-182, 1986.

- 21) Mohammed Moussa : Rotational malalignment and femoral torsion in osteoarthritic knees with patellofemoral joint involvement. A CT scan study. Clin. Orthop., 304, 176-183, 1994.
- 22) 木下裕文、岡 正孝、河原史郎、上好昭孝、原田 基、木浦賀文、佐々木俊二、星野 潤、亀田浩司、嶋 良宗：変形性膝関節症における下肢アライメントについて—第3報—、中部整災誌、28 (2), 926-928, 1985.
- 23) Laurence Berman, Rhiannon Mitchell, David Katz : Ultrasound assessment of femoral anteversion. A comparison with computerised tomography. J Bone Joint Surg., Vol. 69-B, No.2, 268-270, 1987.
- 24) A. Moulton, S. S. Upadhyay : A direct method of measuring femoral anteversion using ultrasound. J Bone Joint Surg., Vol. 64-B, No.4, 469-472, 1982.
- 25) 姫野信吉、姫野礼吉、姫野忠彦：変形性膝関節症における三次元下肢アライメントの変化について。整形・災害外科、23, 1530-1537, 1980.